KRANKENHAUS NORDWEST

Carotis

was bleibt nach der S3 - Leitlinie für den Stent?

Dr. Ansgar Schütz

Institut für Neuroradiologie

Zentralinstitut für Radiologie und Neuroradiologie

Schuetz.Ansgar@khnw.de

Medizinische Leitlinien

KRANKENHAUS NORDWEST

Die "Leitlinien" der Wissenschaftlichen Medizinischen Fachgesellschaften sind systematisch entwickelte Hilfen für Ärzte zur Entscheidungsfindung in spezifischen Situationen. Sie beruhen auf aktuellen wissenschaftlichen Erkenntnissen und in der Praxis bewährten Verfahren und sorgen für mehr Sicherheit in der Medizin, sollen aber auch ökonomische Aspekte berücksichtigen. Die "Leitlinien" sind für Ärzte rechtlich nicht bindend und haben daher weder haftungsbegründende noch haftungsbefreiende Wirkung.

http://www.awmf.org/leitlinien.html

Arbeitsgemeinschaft der wissenschaftlichen medizinischen Fachgesellschaften e.V.

Medizinische Leitlinien

KRANKENHAUS NORDWEST

- **S1:** von einer Expertengruppe im informellen Konsens erarbeitet
- **S2k:** eine formale Konsensfindung hat stattgefunden
- **S2e:** eine systematische „Evidenz“-Recherche hat stattgefunden
- **S3:** Leitlinie mit zusätzlichen/allen Elementen einer systematischen Entwicklung (Logik-, Entscheidungs- und „Outcome“-Analyse, Bewertung der klinischen Relevanz wissenschaftlicher Studien und regelmäßige Überprüfung)

Leitlinie Carotisstenose – 217 Seiten

KRANKENHAUS NORDWEST

AWMF-Register Nr. 004/028

S3-Leitlinie zur Diagnostik, Therapie und Nachsorge der extracraniellen Carotisstenose

06. August 2012

H.-H. Eckstein [2] (Sprecher der Steuergruppe), A. Kühnl (Sekretär der Steuergruppe), J. Berkefeld [5], R. Diel, A. Dörfler [5], I. Kopp [1], R. Langhoff [8], H. Lawall [8], P. Ringleb [3], D. Sander [3], M. Storck [2] (Steuergruppe)

und

G. Antoniadis [14], C. Arning [10], H. Brückmann [5], C. Diehm [17], I. Flessenkämper [15], G. Fraedrich [20], A. Fründ [19], S. George [18], M.W. Görtler [10], H. Görtz [12], W. Gross-Fengels [6], M. Hennerici [3], U. Hoffmann [8], A. Hörstgen [18], P. Huppert [6], O. Jansen [5], R. Litz [16], H. Mudra [9], D. G. Nabavi [4], E. Neugebauer [15], H. Niedermeier [2], Ch. Ploenes [12], R. Stingele [4], B. Rantner [20], J. Tacke [7], O. Schnell [11], K.L. Schulte [8], K. Schwerdtfeger [14], D. Vorwerk [6], K. P. Walluschek [13], G. Walterbusch [13] (Leitliniengruppe)

Leitlinie Carotisstenose

KRANKENHAUS NORDWEST

20 Fachgesellschaften

118 RCT

308 systematische Reviews

16 Leitlinien

Aktualisierung für 2015 vorgesehen

Quintessenz

KRANKENHAUS NORDWEST

CEA ist das Standardverfahren

CAS hat höhere periprozedurale Schlaganfallhäufigkeit

Aussagen gelten überwiegend für symptomatische Stenosen

Keine hinreichenden Daten für asymptomatische Stenosen

Periprozedurale Komplikationsraten von <3-6% gefordert

Indikationen für Stent

KRANKENHAUS NORDWEST

Patienten jünger als 68 Jahre

Hohes OP-Risiko

Rezidivstenose

Radiogene Stenose

Chirurgisch nicht erreichbare Stenose

Tandemstenose

Haemodynamisch relevante kontralaterale Stenose

Schlechte Voraussetzungen für Stent

KRANKENHAUS NORDWEST

Flottierender Thrombus

Vegetationen im Aortenbogen

Schwere Verkalkungen

Langstreckige Stenose

Plädoyer der Verteidigung

KRANKENHAUS NORDWEST

Neuroradiology (2010) 52:601–610
DOI 10.1007/s00234-010-0707-4

TOPIC ARTICLE

Plea of the defence—critical comments on the interpretation of EVA3S, SPACE and ICSS

Jens Fiehler · Søren Jacob Bakke · Andrew Clifton · Emmanuel Houdart · Olav Jansen · Daniel Rüfenacht · Michael Söderman · Christophe Cognard

Plädoyer der Verteidigung

KRANKENHAUS NORDWEST

- Ungleiche Qualifikation der Operateure
- Unterschiede in Material und Methoden (Stentdesign, Protektion)
- Nicht standardisierte Antikoagulation (doppelte Plättchenhemmung in ICSS und EVA3S nicht zwingend)
- Space + EVA3S vorzeitig gestoppt – insuffiziente statistische Power
- Non-inferiority design – Umkehrschluß nicht zulässig (Space p=0,09% → 91% Chance, daß CEA nicht unterlegen ist)
- Herzinfarkt und Hirnnervenläsionen nicht in Space und EVA3S
- 75% minor Stroke
- Keine einheitlichen Studienendpunkte
- Definition von „Stroke“, wer untersucht?, nicht geblindet

Carotisstenose - Pathomechanismen

KRANKENHAUS NORDWEST

- **Embolieequelle bewirkt embolische bzw. territoriale Infarkte im Gehirn durch abgeschwemmtes Material**
- **Die Stenose bewirkt eine Perfusionsminderung im Gehirn mit möglichen haemodynamischen Infarkten**

Stentdesign

KRANKENHAUS NORDWEST

Embolieprophylaxe durch engmaschige Stents mit geschlossenen Zellen

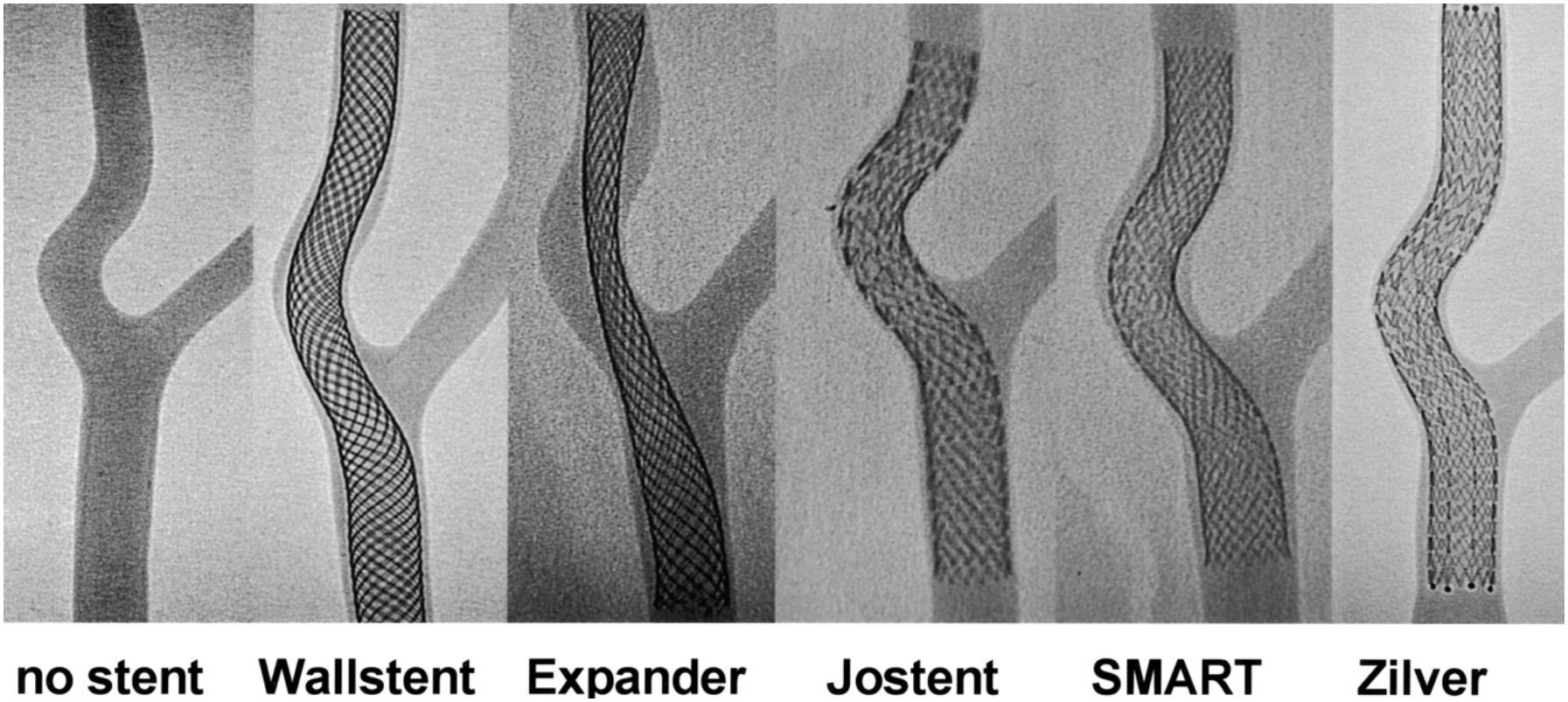

Fallbeispiel

KRANKENHAUS NORDWEST

Patientin 71 Jahre

Nikotinabusus

Subtotaler Verschluß der linken A. subclavia

Stenose des Abgangs der linken A. carotis communis

Höchstgradige Stenose des Truncus braciocephalicus

Pulslose Arme

Schwindel und Stürze

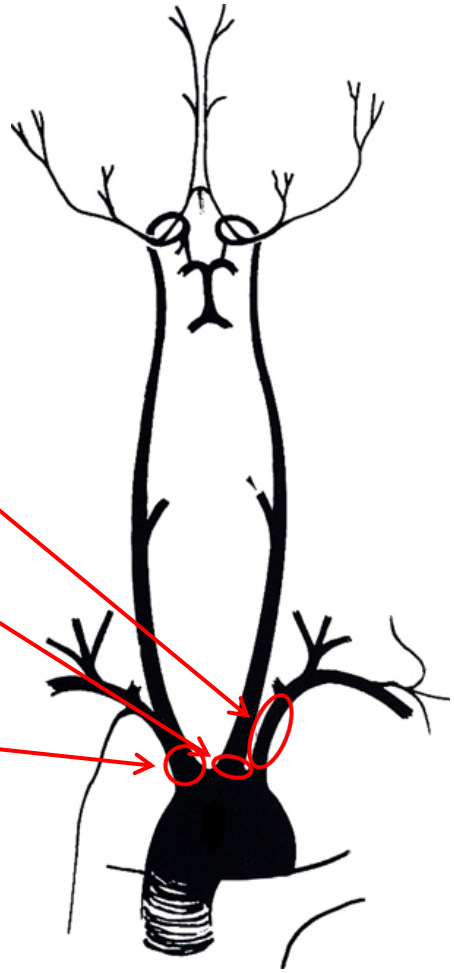

Gefäßstenosen - Stentimplantation

KRANKENHAUS NORDWEST

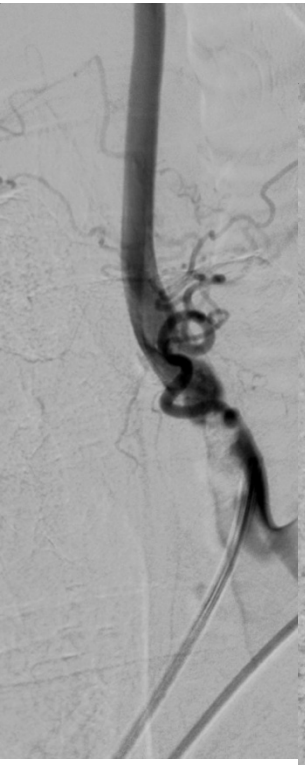

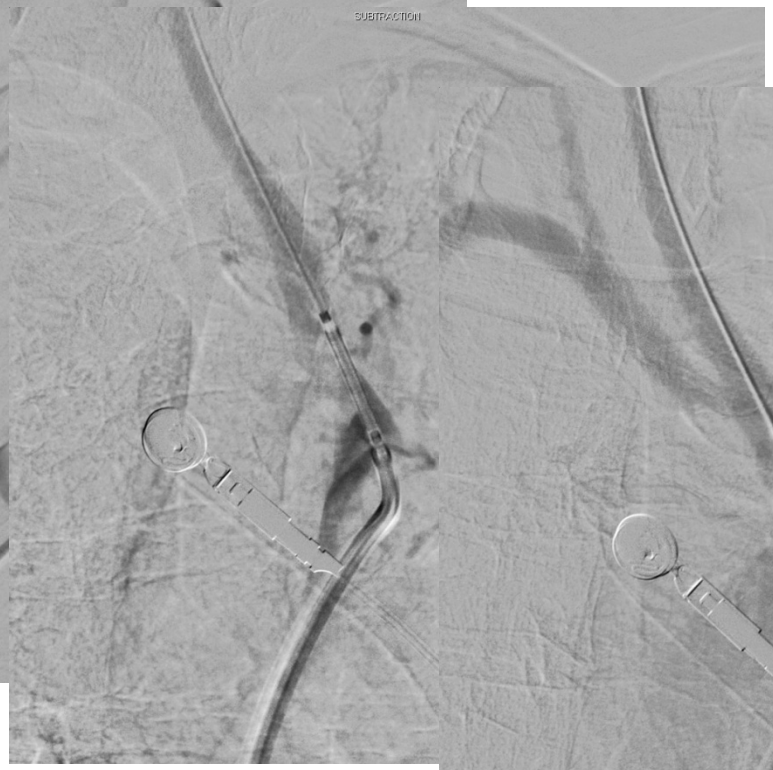

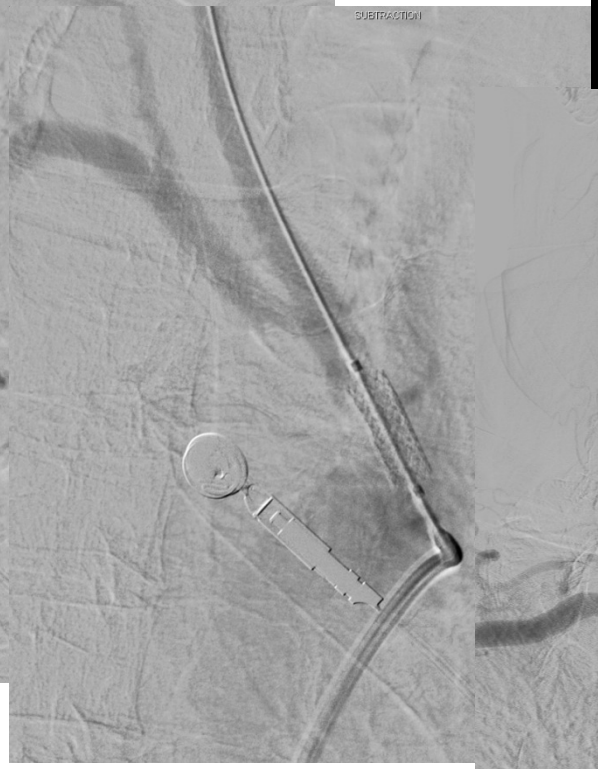



Fallbeispiel

KRANKENHAUS NORDWEST

Patient 43Jahre

Epilepsie seit 2008 nach SHT

Auf IAA Krampfanfall mit Aphasie, Minderbewegung rechte Seite

MRT bei persistierender Symptomatik

Haemodynamische Infarkte

CTA bds. ACI-Dissektionen

DSA

Fallbeispiel

KRANKENHAUS NORDWEST

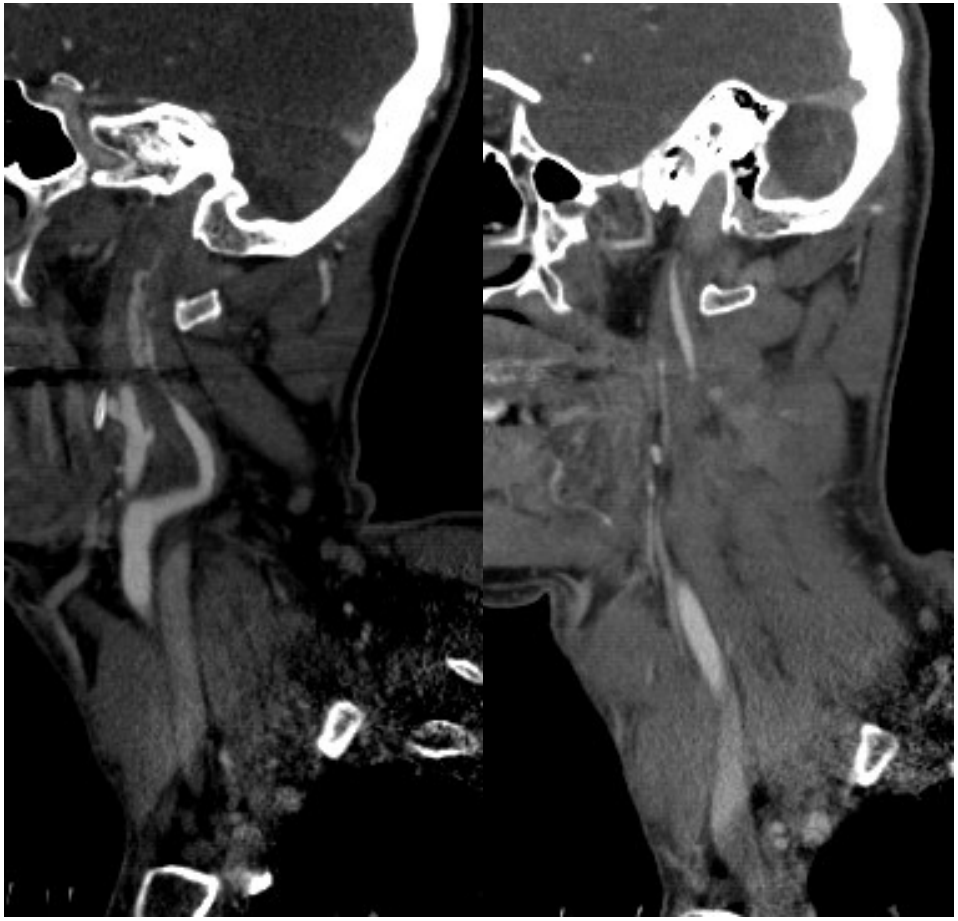

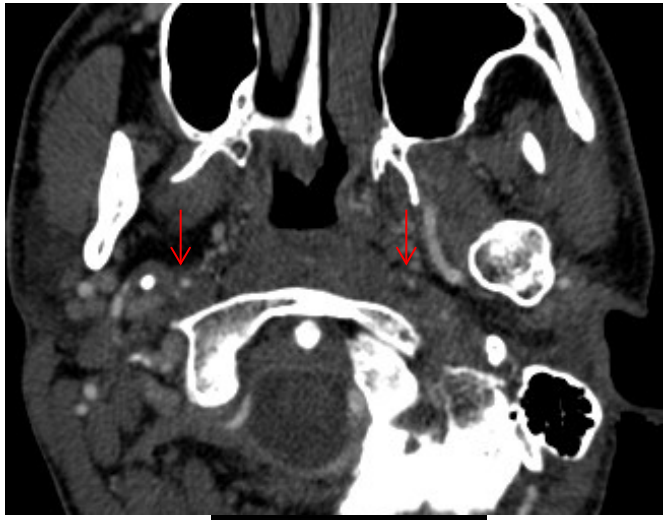

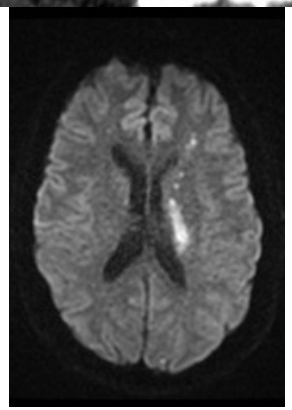

Fallbeispiel

KRANKENHAUS NORDWEST

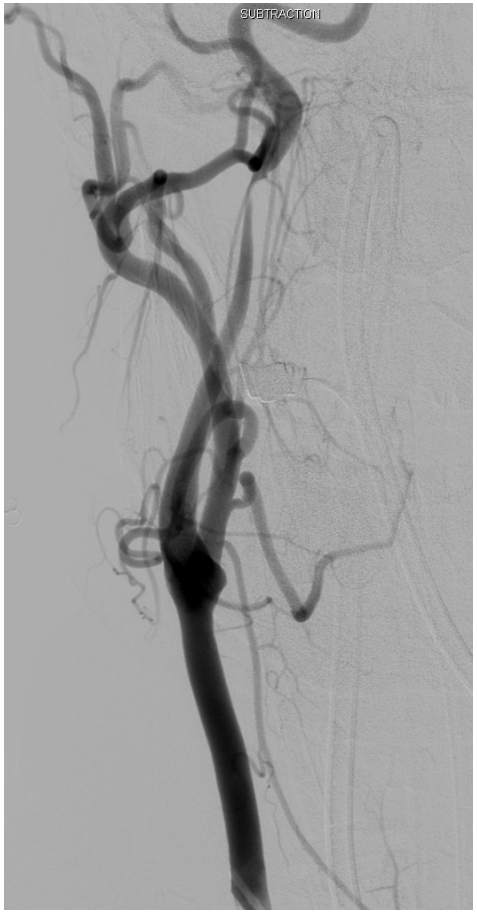

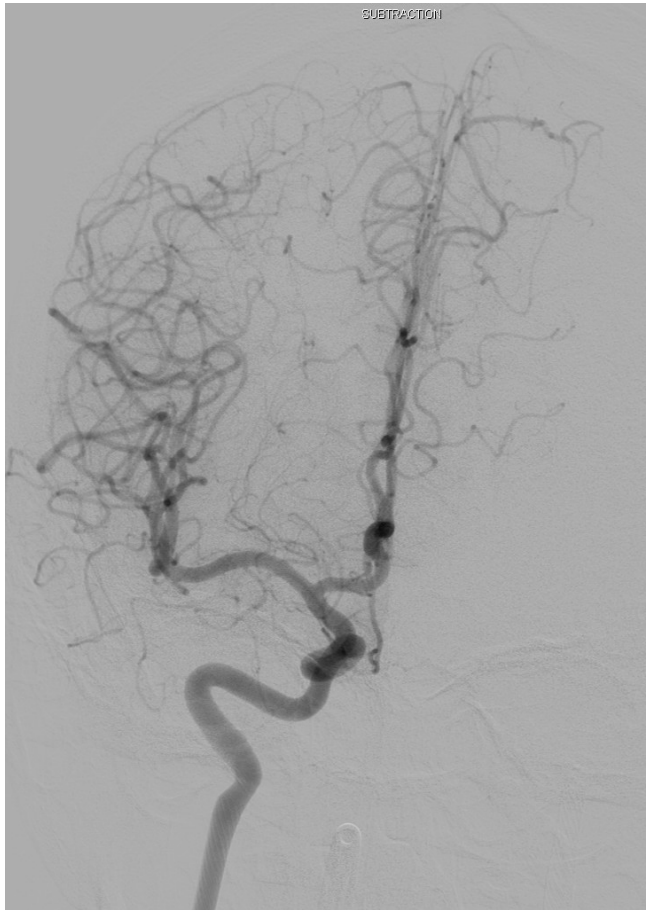

Fallbeispiel

KRANKENHAUS NORDWEST

Fallbeispiel

KRANKENHAUS NORDWEST

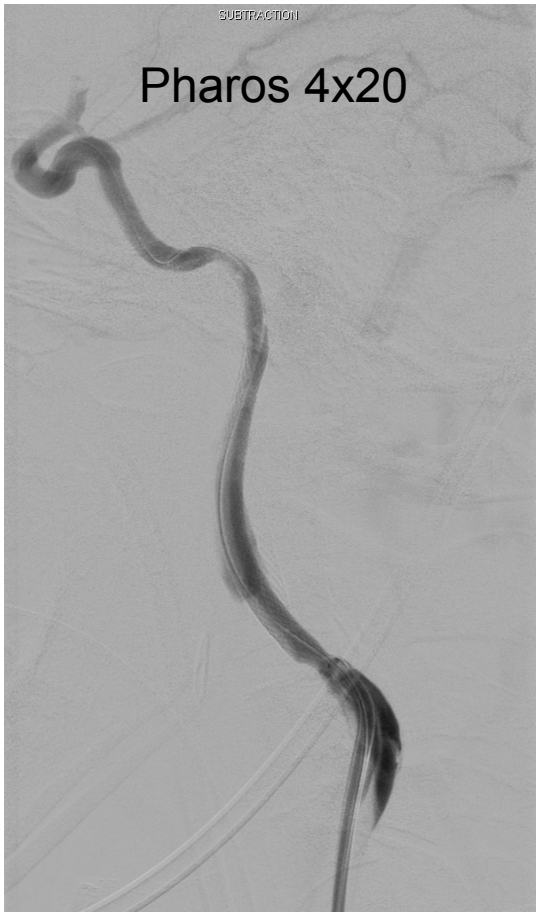

KRANKENHAUS
NORDWEST

Vielen Dank für Ihre Aufmerksamkeit!